Lane Medical Library

Aus der medizinischen Klinik der Martin-Luther-Universität
Halle-Wittenberg
Direktor: Professor Dr. Cobet

Die Veränderungen des Zwischenstückes und der Nachschwankung T bei der Diphtherie

Inaugural-Dissertation
zur
Erlangung der Doktorwürde
einer
Hohen Medizinischen Fakultät
der
Martin Luther-Universität Halle-Wittenberg

STANFORD UNIVERSITY
AUG
2
LIBRARY

vorgelegt von

Horst Denecke
aus Leipzig

1937.

Druckerei u. Verlag wissenschaftlicher Werke Konrad Triltsch, Würzburg

1. Berichterstatter: Prof. Dr. Grunke.
2. Berichterstatter: Prof. Dr. Cobet.

Tag der mündlichen Prüfung: 19. Februar 1937.

Gedruckt mit Genehmigung
der Fakultät.

Meinen Eltern gewidmet.

Digitized by the Internet Archive
in 2026

https://archive.org/details/IA40153306_0041

Die Veränderungen des Zwischenstückes und der Nachschwankung T bei der Diphtherie.

Wenn man die Berichte der letzen Jahre über den Verlauf der Diphtherie-Epidemien verfolgt, so begegnet man immer wieder der Klassifizierung in:

1. eine banale Di. (Di-Krupp),
2. eine toxische Di.

Im allgemeinen ist heute die toxische Form die von den Klinikern gefürchtetere, weil bei dieser die Schädigung des Herzens ganz besonders in den Vordergrund tritt. Aber auch der echte Di.-Krupp kann außer den bekannten Stenose-Erscheinungen toxische Bilder erzeugen, wenn auch seltener. Eine scharfe Grenze ist also in Bezug auf die Toxizität nicht zu ziehen.

Schon Mönckeberg hat in eingehenden Untersuchungen die schweren, pathologisch-anatomischen Veränderungen studiert, die am Herzen solcher an Di. zugrunde gegangener Kranken zu finden sind. Ihren Zusammenhang mit schweren Reizleitungsstörungen als Folge solcher Veränderungen wies u. a. Grunke nach. Sowohl die Herzmuskulatur als auch das spezifische System nimmt an den Veränderungen teil.

Die Ursache ist bekanntermaßen die Verankerung des Di.-Toxins im Herzen selbst. Da sich nun das Di.-Toxin in allen Gegenden des Herzens ohne Unterschied verankern kann, so müssen wir auch die verschiedensten Störungen erwarten. Zu ihrer genauen Diagnose steht uns das Elektrokardiogramm in der Klinik zur Verfügung. So werden im Verlaufe schwerer Diphtherien Sinus-Tachycardien-, Sinus-Vorhof-Überleitungsstörungen beobachtet; besonders häufig aber sind die Störungen der Überleitung der Erregung von den Herzvorhöfen zu den Kammern. Wir sehen Übergänge vom partiellen Block zur vollständigen Vorhof-Kammer-Dissociation mit langsamer Kammer-Automatie, ferner sehen wir Herzstromkurven, die auf das Vorliegen eines Ast- bzw. Schenkelblockes hinweisen.

In neuerer Zeit haben Arbeiten wie die z. B. von Richter, Hecht, Parade und Grunke zeigen können, daß zu den elektrokardiographischen Veränderungen sich entsprechende pathologisch-anatomisch faßbare Myocardschädigungen nachweisen lassen. Besonders geartete Abweichungen liegen vor, wenn sich die Störungen im Sinus-Knoten, an den Fasern der Vorhöfe, am Atrioventrikular-Knoten und den verschiedenen Stellen des Hißschen Systems in den Kammern bemerkbar machen.

Außer diesen Veränderungen sehen wir nicht selten bei der Diphtherie erhebliche Abweichungen der Nachschwankung T im Elektrokardiogramm, deren genaue Analyse und Deutung das Ziel dieser Arbeit ist.

Grunke konnte bei einigen seiner Fälle beobachten, daß eine solche Veränderung an der T-Zacke und dem Zwischenstück S-T trotz schwerster Zeichen einer Herzmuskelbeteiligung fehlte.

Allgemein werden nun aber in der Literatur, ich erinnere an Boden, Menzingen u. a., diese Veränderungen, vor allem das Negativwerden der T-Zacke, als sichere Zeichen einer Herzmuskelbeteiligung gedeutet und prognostisch-diagnostisch verwertet.

Bei der Diphtherie haben nun Hartl und Richter auf die negative Nachschwankung in zwei Ableitungen des Elektrokardiogramms hingewiesen, halten aber eine prognostisch-diagnostische Ausdeutung kaum für möglich, während wieder Kiß die Negativität der T-Zacke ganz besonders wertet und die Verfolgung ihrer Formabwandlung durch häufigere Registrierung durch das Elektrokardiogramm für sehr wichtig hält.

1935 untersuchte Hörhold an hiesiger Klinik die verschiedenen Verlaufsformen des Zwischenstückes und der Nachschwankung, an 2000 Elektrokardiogrammen bei den verschiedensten Krankheiten. Es befinden sich darunter solche mit anzunehmender Herzmuskelbeteiligung und solche, wo eine irgendwie geartete Herzmuskelbeteiligung sich vollkommen ausschließen läßt. Es werden 12 verschiedene Verlaufsformen unterschieden, bei denen 3 Formen zum größten Teil bei Erkrankungen mit Herzmuskelbeteiligung anzutreffen sind. Aus dieser Anhäufung schließt Hörhold, daß, wenn sie in mindestens 2 Ableitungen vorkommen, diese Formen als Zeichen einer Herzmuskelbeschädigung zu werten sind. Zwei von ihnen stellen eine negativ verlaufende, diphasische Nachschwankung dar, von denen die eine wiederum dem sogenannten „koronaren“ T sehr ähnlich ist. Die dritte Verlaufsform entspricht einer monophasischen, negativen Nachschwankung.

Da die Diphtherie — wie eingangs schon erwähnt — zu jenen Erkrankungen gerechnet werden muß, wo eine Herzmuskelbeteiligung — besonders in den schweren Fällen — fast regelmäßig beobachtet wird, müßten sich diese Befunde bestätigen lassen. Ich kann mich daher auf die von Hörhold pathologisch zu nennenden drei Formen beschränken.

Es handelt sich um folgende Formen:

Form 1.



Die S-T-Strecke setzt in der O-Linie an S an, verläuft in derselben und geht in eine meist flache, negative, zuweilen spitzwinklige Nachschwankung über.

Form 2.

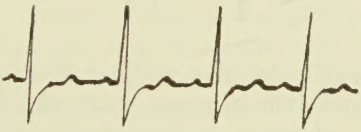

Das S-T-Stück setzt unterhalb der O-Linie an S an, verläuft in einem nach oben konvexen Bogen, der die O-Linie nicht erreicht und geht in eine negative, diphasische Nachschwankung über.

Form 3.



Die S-T-Strecke setzt oberhalb der O-Linie an S an, fällt zunächst steil nach unten ab, kreuzt in einer wenig steilen, fast gerade oder s-förmigen Linie die O-Linie und geht in eine meist spitzwinklige diphasische Nachschwankung über. Diese Form ähnelt sehr dem „koronaren“ T, wie wir es vom Koronar-Infarkt her kennen.

Außer diesen drei Verlaufsformen, die sämtlich eine negative Nachschwankung aufweisen, war auf zwei weitere Verlaufsformen zu achten, denen man in der Literatur neben der negativen Nachschwankung dauernd begegnet. Auch diesen wird teilweise prognostisch-diagnostische Bedeutung beigemessen.

Das ist einmal die Form 4.



Das S-T-Stück verläuft isoelektrisch mit der O-Linie, wobei ein völliges Fehlen der T-Zacke bemerkt wird.

Das ist das anderemal die Form 5.



Das S-T-Stück beginnt mehr oder weniger oberhalb oder unterhalb der O-Linie von S und geht in einem nach unten konvexen Bogen in die O-Linie über und steigt zu einer runden, sehr flachen, positiven Endschwankung an.

Abflachungen von T finden sich so häufig — auch bei Gesunden — besonders in der 1. Ableitung und auch in der Ableitung 3. Es sei gleich hier bemerkt, daß auch der Hauptkomplex QRS meist in der Ableitung 1 keine sehr hohen Potentiale aufweist. Ich halte daher eine Berücksichtigung von jenen Fällen, bei denen T nur in einer Ableitung abgeflacht ist, für unnötig. Daher werden in meiner Arbeit nur diejenigen Elektrokardiogramme als pathologische Formen gewertet, die eine Abflachung von T in mindestens zwei Ableitungen aufweisen. Die Elektrokardiogramme also mit einem flachen T in nur einer Ableitung gelten als normale Elektrokardiogramme.

Es wurden von mir 600 Di-Fälle aus den Jahren 1928—1930 und 1933—1935 elektrokardiographisch in Bezug auf oben genannte Veränderungen an der T-Zacke bzw. dem S-T-Intervall untersucht. Von diesen 600 Fällen lagen 1153 Elektrokardio-

gramme vor, die von mir auf den Verlauf des Zwischenstückes und der Nachschwankung untersucht wurden. In 40,9% aller untersuchten Elektrokardiogramme lagen T- bzw. S-T-Veränderungen vor.

Es erwies sich als zweckmäßig, um über die Bedeutung, diagnostisch-prognostischer Art, dieser Veränderungen etwas aussagen zu können, die Diphtherie klinisch in verschiedene Schwere-Grade einzuteilen. Die Einteilung in leichte, mittelschwere, und schwere toxische Formen der Diphtherie erfolgte nach dem allgemeinen klinischen Gesamtbilde, wie es sich mir nach den Krankenblättern darbot.

Zu den leichten Di-Fällen sind alle diejenigen zu rechnen, die völlig komplikationslos verlaufen, nur mäßig ausgedehnte Beläge aufweisen, die mit keinerlei klinischen Herzsymptomen, Nierenreizungen, Kreislaufschwächen, Polyneuritis, Paresen und dergleichen einhergehen. Sie kommen spätestens nach 3 bis 4 Wochen vollständig zur Ausheilung.

Bei den mittelschweren Formen setzen meist die Prodromalerscheinungen heftiger ein. Bei Ausbruch der Krankheit sind häufig ausgedehntere Beläge vorhanden. Hier sind irgendwelche Komplikationen — meist leichterer Natur — vorhanden. Klinisch läßt sich am Herzen ein vom Normalen abweichender Befund erheben. Geringfügige Kreislaufschwächen, länger anhaltende Pulsbeschleunigungen; Nierenreizungen sind durch Eiweiß-Ausscheidungen und gelegentlich Zylindurie gekennzeichnet. Leichte postdiphtherische Lähmungen kommen hier zur Beobachtung. Auch diese pflegen klinisch vollständig auszuheilen, benötigen aber durchschnittlich dazu etwas längere Zeit als die leichten Formen.

Schließlich gehören zur Gruppe der schweren-toxischen Fälle alle diejenigen, bei denen die Komplikationen schwere toxische Erscheinungen machen. Wir finden hier: Erbrechen, Petechien der Haut und der Schleimhäute, schwere Nierenschädigungen, Kreislauf-Kollaps, toxisch bedingte Herzmuskelveränderungen (Myocarditis), die sich besonders durch Reizleitungs- und Rhythmus-Störungen im Ekg. zu erkennen geben. Von diesen kommt ein hoher Prozentsatz ad exitum.

Auf Grund dieser nach rein klinischen Gesichtspunkten erfolgten Einteilung verteilen sich die 600 Di.-Fälle wie folgt:

1. Leichte Di. = 309 (mit 453 Ekg.).
2. Mittel Di. = 225 (mit 472 Ekg.).
3. Schwere Di. = 66 (mit 228 Ekg.).

Zusammen: Di. = 600 mit 1153 Ekg.

Um über den Zeitpunkt, die Art und die Rückbildung der beobachteten T- bzw. S-T-Veränderungen etwas aussagen zu können, war es zweckmäßig, eine Ordnung der Elektrokardiogramme nach den verschiedenen Krankheitswochen vorzunehmen. Es wurden alle diejenigen Elektrokardiogramme zusammengefaßt, die in der ersten, zweiten, dritten, vierten und jenseits der vierten Krankheitswoche (bis ca. in die 15. Krankheitswoche) aufgenommen waren. So ergibt sich für die leichten Di.-Fälle folgende Tabelle:

		1. Kr.W.	2. Kr.W.	3. Kr.W.	4. Kr.W.	folg. Kr.W.
Form 1	1. Abl.	20	4	2	6	4
	2. „	2	—	1	1	—
	3. „	12	1	2	1	—
Form 2	1. Abl.	3	—	2	—	—
	2. „	2	—	—	—	—
	3. „	6	1	1	1	1
Form 3	1. Abl.	2	1	1	—	—
	2. „	2	1	—	1	—
	3. „	2	1	—	1	—
Form 4	1. Abl.	17	3	3	—	1
	2. „	4	1	—	1	—
	3. „	10	3	1	3	—
Form 5	1. Abl.	35	7	3	5	5
	2. „	29	4	4	1	1
	3. „	33	8	6	3	6
Gesamt-Ekg.		273	54	38	37	51
Path. T. in %		35,2%	37,0%	36,8%	35,1%	21,6%

Der prozentuale Anteil der festgestellten fünf Veränderungstypen bleibt relativ konstant in den ersten vier Krankheitswochen. Der geringfügige Unterschied in den Prozentzahlen ist bei diesem doch zum Teil zufällig bedingten Elektrokardiogramm-Material nichtssagend. Aus der Tatsache, daß nach der vierten Krankheitswoche der Anteil der pathologischen Formen von 35,2% in der ersten auf 21,6% sinkt, läßt den Schluß zu, daß ein Teil der Veränderun-

gen rückbildungsfähig ist. Dies ist in der Literatur auch schon häufig beschrieben worden.

Es sei als Beispiel dazu folgender Fall angeführt:

Fall 1.

I. K., 20 Jahre, erkrankt mit Fieber und Schluckbeschwerden. Beide Tonsillen sind mit gelb-weißen Belägen bedeckt. Herz auskultatorisch, perkutorisch o. B. Im weiteren Verlauf kommt es zu leichten Drüsenschwellungen. Wird als geheilt entlassen.
Das Ekg. vom 3. Kr.Tag (1. Kr.Woche) zeigt in der 3. Ableitung ein flaches T, in der 2. Ableitung die Form 1. QRS im aufsteigenden Schenkel etwas gesplittert. QRS = 0,1 Sek., an der Grenze der Norm.
Das Ekg. vom 26. Kr.Tag (4. Kr.Woche) zeigt einen vollkommen normalen Erregungsablauf mit normal gestalteter T-Zacke.

Diese Beispiele lassen sich beliebig vermehren, ohne daß sich zwar ein klinisch verwertbarer Anhaltspunkt dafür finden ließe.

Bei Betrachtung der Tabelle fällt auf, daß sich die Form 1 in der 1. und 3. Ableitung in der ersten Krankheitswoche relativ häufig findet. Nur in vereinzelten Fällen tritt hier das negative T in mehr als einer Ableitung auf. Die Form 2 und 3 ist ebenfalls in der ersten Krankheitswoche relativ selten, wenn auch vielleicht etwas häufiger vorkommend als in den späteren Krankheitswochen. Dagegen treten Form 4 und besonders Form 5 am weitaus häufigsten auf. Die 1. Ableitung weist in Bezug auf sämtliche Formen mit 77 mal die meisten Veränderungen auf, dann folgt die 3. Ableitung mit 63 und schließlich die 2. Ableitung mit nur 39 Veränderungen. Auch in den weiteren Krankheitswochen ist die erste Ableitung von den Veränderungen am häufigsten betroffen. Auch die Verlaufsform des S-T-Stückes bietet in den weiteren Krankheitswochen nichts Charakteristisches. Form 1, 2, 3, d. h. die Verlaufsformen mit negativer Endschwankung. nehmen in Bezug auf die Häufigkeit ihres Auftretens ab, während die Formen 4 und 5 noch etwas zunehmen.

Klinisch und elektrokardiographisch fanden sich bei diesen leichten Formen der Di. nur selten Besonderheiten. Besonders fanden sich am Herzen in keinem Falle auf eine Myocarditis hinweisende Symptome. Nach Untersuchungen von Stanlay sollen folgende Symptome auf eine Myocarditis hinweisen:

1. Eine fortschreitende Abschwächung des 1. Tones besonders über der Mitralis und Aorta.
2. Eine Spaltung des 1. Tones an der Spitze.

3. Die Art des Spitzenstoßes sowie seine Verlagerung nach links.

In keinem Falle zeigte der klinische Befund ein derartiges Symptom. Der sonstige elektrokardiographische Befund war außer gelegentlichem Rechts- oder Linksüberwiegen vollkommen negativ.

Die mittelschweren Di.-Fälle zeigen folgende Tabelle:

		1. Kr.W.	2. Kr.W.	3. Kr.W.	4. Kr.W.	folg. Kr.W.
Form 1	1. Abl.	9	1	1	2	6
	2. „	1	1	—	—	—
	3. „	5	2	2	—	—
Form 2	1. Abl.	3	2	2	—	1
	2. „	7	3	2	1	3
	3. „	12	4	6	2	5
Form 3	1. Abl.	8	2	1	1	2
	2. „	2	3	1	2	—
	3. „	2	3	1	1	1
Form 4	1. Abl.	10	5	3	3	2
	2. „	3	—	1	3	1
	3. „	5	—	3	3	1
Form 5	1. Abl.	18	17	14	7	13
	2. „	9	7	10	3	8
	3. „	19	13	11	7	13
Gesamt-Ekg.		206	78	53	40	95
Path. T. in %		30,1%	36,5%	50,9%	35,0%	30,5%

Ein deutliches Ansteigen des prozentualen Anteiles der fünf Formen von 30,1% in der ersten K.W. auf 36,5% in der zweiten Kr.W., auf 50,9% in der dritten Kr.W. ist bemerkenswert. Mit den folgenden Krankheitswochen wird der Prozentgehalt der pathologischen S-T-Formen wieder niedriger. Daraus wäre der Schluß zu ziehen, daß sich in der Hauptsache die Veränderungen an der Nachschwankung erst in der zweiten bzw. in der dritten Krankheitswoche manifestieren. Dieser verhältnismäßig spät liegende Zeitpunkt würde eine vor allem diagnostisch-prognostische Auswertung stark einschränken.

Im Gegensatz zu den leichten Formen sind die Formen 1 bis 3 ungefähr gleichmäßig häufig vertreten, der Anteil der Form 5 ist auch hier noch am stärksten. Vielfach finden sich im Elektrokardiogramm noch Abweichungen leichterer Art, die im Zusammenhang mit dem veränderten T bzw. S-T und gleichzeitig klinischen Herz-

symptomen als Gesamtbefund nicht bedeutungslos zu sein scheinen. In der Tat finden wir die von Stanlay angegebenen Symptome, wie hebender Spitzenstoß, leichte Verbreiterung der Herzgrenzen nach rechts oder links, besonders häufig klappenden, akzentuierten 2. Pulmonal- oder Aorten-Ton (d. h. Abschwächung des 1. Tones), systolische Geräusche über Spitze und Basis.

Am Elektrokardiogramm finden sich — bei pathologisch verändertem T: Niedrige Gesamt-Potentiale, besonders in der 1. Ableitung; Splitterungen und Knotungen im QRS-Komplex; M- oder W-Form der Hauptschwankung, gespaltenes P; Verlängerung der Überleitungszeit, leichte Arrhythmien. Andererseits können diese Veränderungen am Elektrokardiogramm auch ohne jegliche Veränderung an der T-Zacke einhergehen.

Die Ableitung 1 ist auch hier weitaus am häufigsten von den Veränderungen betroffen, dann folgt die Ableitung 3. Die wenigsten Veränderungen weist wiederum die Ableitung 2 auf.

Es fällt auf, daß die Form 2 gelegentlich aber auch die Form 3, weniger die Form 1, mehrmals in der 2. und 3. Ableitung oder auch in allen drei Ableitungen auftritt. Bei diesen Elektrokardiogrammen finden wir oft bei den betreffenden Patienten klinische Herzsymptome in oben geschildertem Sinne.

Eine dem sogenannten „koronaren" T entsprechende Verlaufsform (zu Form 3 gerechnet) fand sich in der ersten Krankheitswoche bei einem Patienten — und zwar in allen 3 Ableitungen — bei dem perkutorisch eine Dilatation des Herzens nach links festgestellt wurde. Das koronare T kennen wir als Zeichen schwerster Schädigung des Myocards vom Herzinfarkt des Erwachsenen. Es ist nicht unbedingt nötig, nach Parade für diese Veränderungen eine koronare Durchblutungsstörung ursächlich anzuschuldigen. Parade ist der Ansicht, daß auch primäre Schädigungen größere Herzmuskelpartien ausreichen, um solche Veränderungen hervorzurufen. Denn solche Abwandlungen der T-Zacke des Elektrokardiogramms lassen sich durch Injektionen von myocardschädigenden Substanzen im Tierexperiment erzeugen.

Bei weiterem Betrachten der Tabelle fällt auf, daß, je schwerer das klinische Erscheinungsbild der Diphtherie ist, die Häufigkeit der Negativität der T-Zacke zunimmt, besonders gilt dies wohl für die Form 2. Der prozentuale Anteil der gesamten negativen T-Zacken, d. h. der Formen 1, 2, 3, beträgt bei den mittelschweren Fällen in der ersten Krankheitswoche 43,4%, während er in den späteren Krankheitswochen 33,3%, 27,6%, 25,7% und 32,1% ist.

Während die Formen 4 und 5 in der ersten Krankheitswoche den geringsten Anteil ausmachen, steigert sich dieser im Verlaufe der weiteren Krankheitswochen. Dies dürfte darauf zurückzuführen sein, daß ein großer Teil der in der ersten Krankheitswoche aufgetretenen Formen 1—3 sich im Verlaufe der Erkrankung wieder zurückbilden und zwar auf dem Wege über ein isoelektrisches, später noch flaches T. Und zwar richtet sich zuerst das S-T-Stück der 1. Ableitung wieder auf. Die Veränderungen halten sich am längsten in der 3. Ableitung. Zahlreiche Beispiele lassen sich für die Abwandlung der Form des Zwischenstückes anführen.

Schon hier ist darauf hinzuweisen, daß die Überleitungsstörungen völlig ohne Veränderungen an dem S-T-Intervall bzw. an der T-Zacke vorkommen können. Damit stoßen wir auf einen Widerspruch. Die Reizleitungsstörungen weisen unbedingt auf Myocarschädigungen hin und zwar ist hierbei speziell das spezifische System betroffen. Da aber eine spezifische Affinität des Di.-Toxins gegenüber dem spezifischen Muskelsystem abzulehnen ist, müßten auch bei nachgewiesener Störung des Reizleitungs-Systems andere Myocardpartien im Sinne einer Myocarditis verändert sein.

Als Folge davon müßten sich nun aber die Abwandlungen der T-Zacke im Elektrokardiogramm zeigen.

Daß dem aber nicht so zu sein braucht, zeigt folgender Fall 2:

Krank.-Geschichte: H. R., 18 Jahre. Erkrankt mit Halsschmerzen und Fieber, mäßig ausgedehnte, gelb-weißliche Beläge.

Befund: Am Herzen: Spitzenstoß etwas verbreitert, hebend; über der Spitze systolische Geräusche. Dieser Spitzenstoß-Befund muß bei einer Di. als ungünstig prognostisches Zeichen gewertet werden.

Ekg. vom 6. Kr.T. (1. Krankheitswoche) zeigt eine Verlängerung der Überleitungszeit vom Vorhof zur Kammer (PQ = 0,22 Sek.). QRS = 0,10 Sek. an der Grenze der Norm. Der übrige Kurvenbefund ist bis auf eine uncharakteristische Abflachung von T in der 3. Ableitung völlig normal.

Andererseits kommen auch solche Fälle zur Beobachtung, die einen völlig normalen Herzbefund aufweisen, aber im Ekg. deutliche Veränderungen an der T-Zacke zeigen.

Letzteres zeigt der folgende Fall 3:

Kranken-Gesch.: I. B. erkrankt mit Fieber, Schluckbeschwerden, Erbrechen. Beide Tonsillen sind mit flächenhaften Belägen bedeckt, die auf Gaumen und Zäpfchen übergreifen. Starker Fötor ex ore.

Befund: Herz, Kreislauf völlig o. B. Im Verlaufe der Erkrankung tritt eine leichte Nierenstörung auf.

Ekg. vom 6. Kr.Tag (1. Krankheitswoche) zeigt in der 1. Ableitung ein isoelektrisches T, in der 2. Ableitung die Form 1 und in der 3. Ableitung deutlich eine negative, diphasische T-Zacke, die der Form 2 entspricht. Außer einem Linksüberwiegen zeigt das Ekg. keine weiteren Besonderheiten.

Ekg. vom 38. Kr.Tag (6. Krankheitswoche) zeigt in der 1. Ableitung eine flache, negative T-Zacke (Form 1). Die 2. und 3. Ableitung wieder vollkommen o. B.

Aus beiden Fällen geht ohne weiteres hervor, daß eine im Laufe der Diphtherie-Erkrankung auftretender Herzbefund — der zumindest klinisch den Verdacht auf eine Myocard-Beteiligung erregen muß (Fall 2) — nicht von einer entsprechenden Veränderung an der T-Zacke bzw. dem S-T-Intervall gefolgt sein muß. Und umgekehrt fehlt häufig (Fall 3) für eine deutliche, negative T-Zacke ein irgendwie gearteter klinischer Befund am Herzen oder am Kreislauf.

Bei den schweren (tox.) Di.-Fällen ergibt sich folgende Tabelle:

		1. Kr.W.	2. Kr.W.	3. Kr.W.	4. Kr.W.	folg. Kr.W.
Form 1	1. Abl.	2	7	4	1	—
	2. „	—	5	3	1	—
	3. „	1	2	2	1	1
Form 2	1. Abl.	8	23	5	1	1
	2. „	11	28	11	3	4
	3. „	14	30	12	4	4
Form 3	1. Abl.	1	1	—	1	—
	2. „	—	2	—	—	—
	3. „	1	4	—	1	—
Form 4	1. Abl.	6	6	6	3	2
	2. „	—	—	—	—	1
	3. „	3	1	1	—	1
Form 5	1. Abl.	8	21	8	1	5
	2. „	6	16	5	2	4
	3. „	4	15	8	2	5
Gesamt-Ekg.		86	81	28	10	29
Path. T in %		42,5%	84,0%	92,9%	80,0%	37,9%

Im Vergleich zu den leichten und mittelschweren Diphtherie-Formen ist der prozentuale Anteil der fünf Typen des S-T-Verlaufes bedeutend höher, so mit 42,5% in der 1. Krankheitswoche, mit

84,0% in der 2. Krankheitswoche und erreicht ihren Höhepunkt in der 3. Krankheitswoche mit 92,9%. Von den 66 Fällen schwerer toxischer Diphtherie kamen 50 ad exitum und nur 16 genasen. Wie auch schon bei den mittelschweren Fällen beobachtet, treten hier noch stärker die Formen 1 bis 3 in den Vordergrund, während der Anteil der Formen 4 und 5 ziemlich gering erscheint.

Man könnte erwarten, daß gerade bei diesen schweren Fällen, wo in den meisten ad exitum gekommenen Fällen das pathologische Substrat einer einwandfreien Myocarditis vorliegt, die Form 3 oder gar ein echtes „koronares" T häufiger in Erscheinung treten würde, als das aus der Tabelle hervorgeht. Die Form 3 kommt fast ausschließlich nur in einer Ableitung vor.

Andererseits fällt vor allem die Häufung der Form 2 auf — besonders in der 2. und 3. Krankheitswoche. Die 2. Ableitung ist ebenfalls viel häufiger von den Veränderungen betroffen, als in den leichten und mittelschweren Fällen. Von sämtlichen Formen 1 bis 3 (also denen mit negativer Endschwankung) ist z. B. in der zweiten Krankheitswoche die Form 2 bei den mittelschweren Di.-Formen mit 57,1% vertreten, bei den schweren dagegen mit 79,4%.

Gleichzeitig mit diesen veränderten T-Zacken fanden sich im Elektrokardiogramm — fast ausschließlich bei den ad exitum gekommenen Fällen — schwere Überleitungs- und Rhythmusstörungen wie Ast- und Schenkelblöcke, Vorhof-Kammerdissoziationen bis zum vollkommenen Herzblock. Knotungen und Verbreiterungen im QRS-Komplex waren nichts Seltenes. Zeichen eines Rechts- bzw. Linksüberwiegens im Elektrokardiogramm kamen ebenfalls zur Beobachtung.

Wichtig erscheinen mir in Verbindung mit veränderter Nachschwankung die Fälle zu sein, wo sich sehr niedrige Potentiale des QRS-Komplexes finden, besonders dann, wenn diese die 2. oder 3. Ableitung betreffen. Aber auch Spaltungen von P, negatives P, tiefes Q, fand sich hier häufig kombiniert mit dem veränderten S-T bzw. T.

Seltener als bei den mittelschweren Fällen zeigt auch das Herz und der Kreislauf ein Fehlen von Symptomen, die auf eine toxisch bedingte Schädigung hinweisen. Hebender nach links unten verlagerter Spitzenstoß; Verbreiterung der Herzdämpfungsfigur; Akzentuierung des 2. P.T. oder A.T.; systolische Geräusche; starke Zyanose; kleiner, weicher oft unregelmäßiger, beschleunigter Puls. Trotz häufigerer Übereinstimmung von klinischem Herzbefund, Reiz-

leitungsstörungen und pathologischer Nachschwankung, kommen doch auch hier Fälle zur Beobachtung, wo der S-T-Verlauf vollkommen atypisch, d. h. normal verläuft, obwohl die Sektion dann den Befund einer Myocarditis bestätigt. Es wäre ja auch denkbar, daß durch den pathologischen Erregungsablauf zum Beispiel bei einem Schenkelblock eine negative Nachschwankung im Aktionsstrom des Herzens nicht mehr zustande kommen würde. Uns soll zunächst die Tatsache interessieren, daß wir trotz nachgewiesener Reizleitungsstörung als Zeichen einer Myocarditis und trotz pathologisch nachgewiesener Myocarditis im Elektrokardiogramm ein vollkommen normales T finden können.

Dies zeigt ganz besonders folgender Fall 4.

Kranken-Gesch.: R. M. wird im zerebral-toxischen Zustand eingewiesen. Starke Halsschwellung. Fötor ex ore. Beide Tonsillen mit schmierigen fetzigen Membranen bedeckt. Herz o. B. Puls regelmäßig, beschleunigt. Exitus erfolgt unter zunehmender Kreislaufschwäche am 7. Kr.Tag.

Ekg. vom 5. Kr.Tag (1. Krankheitswoche) zeigt Aufsplitterungen im QRS-Komplex, keine Verbreiterungen; rhythmischen Ablauf. T: o. B.

Ekg. vom 7. Kr.Tag zeigt QRS = 0,11 Sek. und das Bild eines Astblockes. Die T-Zacken sind normal, in der 2. u. 3. Ableitung sogar etwas höher als normal.

Auch bei den von Grunke untersuchten Fällen mit Reizleitungsstörungen und Rhythmusstörungen finden wir teilweise keine Abweichungen von der Norm.

Es läßt sich andererseits auch bei mehreren Fällen, und das sind in der Tat die häufiger zu beobachtenden Fälle, nachweisen, daß eine Veränderung an der T-Zacke schon mehrere Tage vor der eigentlichen Manifestation einer Reizleitungsstörung auftritt und somit als prognostisch ungünstiges Zeichen gewertet werden kann. Bei einem Fall, der ad exitum am 16. Kr.Tage kommt, findet sich schon an dem am 7. Kr.Tag aufgenommenen Elektrokardiogramm in der 2. und 3. Ableitung die Form 2; erst am 10. Kr.Tag treten Reizleitungsstörungen hinzu, am 12. Kr.Tag zeigt sich ein linksseitiger Schenkelblock, wobei die T-Zacke in der ersten Ableitung die Form 1 und in der zweiten und dritten Ableitung die Form 2 aufweist. Das Ekg. vom 16. Kr.Tag zeigt dazu noch eine Vorhof-Kammer-Dissoziation, wobei die T-Zacke sich wieder aufgerichtet hat und keine pathologischen Zeichen mehr bietet. Die Sektion ergibt Myocarditis mit Verfettung und Bindegewebswucherung im Herzmuskel.

Es sei noch erwähnt, daß die S-T-Veränderungen bei den schweren toxischen Formen nur selten in einer Ableitung auftreten, sondern zumeist in zwei Ableitungen, ja häufig in allen drei Ableitungen, besonders aber häufig in der 2. und 3. Ableitung.

Zusammenfassung:

Von 600 Diphtherie-Fällen leichten, mittleren und schweren Grades werden die zugehörigen Elektrokardiogramme auf den Verlauf des Zwischenstückes und der Nachschwankung untersucht. Auf Grund der Arbeit von H ö r h o l d kann ich mich auf fünf verschiedene Verlaufsmöglichkeiten beschränken. Diese gelten in der Literatur als pathologische Verlaufsformen und werden, wenn sie in mehr als einer Ableitung beobachtet werden, als Zeichen einer Herzmuskelerkrankung gewertet. Zweckmäßig werden die einzelnen Elektrokardiogramme auf die verschiedenen Krankheitswochen verteilt. Es ergeben sich für die einzelnen Krankheitswochen bei den verschiedenen Schweregraden der Diphtherie verschiedene prozentuale Anteile sämtlicher fünf pathologischer Formen, die in nachstehender Tabelle zusammengefaßt sind.

	1. Kr.W.	2. Kr.W.	3. Kr.W.	4. K.W.	folg. Kr.W.
Leichte Di.	35,2%	37,0%	36,8%	35,1%	21,6%
Mittlere Di	30,1%	36,5%	50,9%	35,0%	30,0%
Schwere Di.	42,5%	84,0%	92,9%	80,0%	37,9%

Es läßt sich daraus unschwer erkennen, daß der prozentuale Anteil der fünf verschiedenen Formen mit Zunahme der Schwere der Erkrankung steigt. Besonders deutlich wird dies bei der Betrachtung der Prozentzahlen der leichten und schweren Diphtherie-Fälle, während zwischen den leichten und mittelschweren Fällen, jedenfalls in den ersten beiden Krankheitswochen kein wesentlicher Unterschied vorhanden ist.

Am häufigsten finden sich die Veränderungen bei den mittelschweren und schweren Fällen in der 3. Krankheitswoche, aber auch schon in der 2. Krankheitswoche ist im Vergleich zur ersten eine wesentliche Steigerung festzustellen. In der 4. Krankheitswoche wird die Nachschwankung schon wieder bedeutend weniger häufig pathologisch gefunden. Dies dürfte wohl damit zusammen-

hängen, daß ein großer Teil der Formveränderung der Nachschwankung wieder zur Norm zurückgekehrt ist. Wohl besteht eine Steigerung des prozentualen Anteiles der pathologischen Formen auch noch nach der 4. Krankheitswoche je nach dem Schweregrad des Falles, aber er erscheint mir jedenfalls für die schweren Fälle viel zu gering, da ja hier eine Herzmuskelbeteiligung fast ohne Ausnahme vorliegt, die auch noch nach vier Wochen Spuren hinterlassen wird.

Die Verankerung des Di.-Toxins im Herzmuskel ist bekannt. Das häufige Auftreten der Veränderungen, besonders bei den schweren Fällen der Diphtherie mit anatomisch oder klinisch elektrokardiographisch nachweisbarer Myocarditis spricht dafür, daß sich ein Myocardschaden durch pathologische T-Formen, wie sie in dieser Arbeit beschrieben wurden, anzeigen kann, aber es nicht braucht, was ich für sehr wesentlich halte, wie es die von mir herausgegriffenen Fälle zeigen, die sich bei dem mir vorliegenden reichen Material beliebig vermehren ließen.

Formabwandlungen der Nachschwankung und des Zwischenstückes findet man auch bei anderen Infektionskrankheiten wie Scharlach, Typhus, Grippe u. a. Danach kommt wohl den Formen 1, 4 und 5 keine prognostisch-diagnostische Bedeutung zu, zumal dann nicht, wenn diese Verlaufs-Formen nur in einer Ableitung vorkommen, in der 1. oder 3. Ableitung. Eine Veränderung der T-Zacke in der 2. Ableitung ist schon eher im Sinne einer Herzmuskelbeteiligung zu deuten.

Die Zunahme der Form 2 bei den mittelschweren und toxischen Formen der Diphtherie, wo ja eine Herzmuskelbeteiligung noch häufiger aufzutreten pflegt wie bei den leichten, besonders wenn diese Form in der 2. und 3. Ableitung oder in allen drei Ableitungen auftritt, kann sie zur Frühdiagnose einer Herzmuskelbeteiligung mit herangezogen werden. Sicher ist aus dem Elektrokardiogramm auf eine Herzmuskelbeteiligung zu schließen, wenn sich zu den erwähnten fünf Verlaufsformen, besonders aber zur Form 2 noch andere Abweichungen hinzugesellen, wie Veränderungen von P, tiefstes Q in der 3. Ableitung, Splitterungen im QRS-Komplex und vor allem niedrige Potentiale in der 2. und 3. Ableitung. Auch ein „koronares“ T ist trotz meines Gegenbefundes als Zeichen einer Herzmuskelbeteiligung aufzufassen. Das gleiche gilt für die klinischen Herzsymptome.

Von Dreßler ist betont worden, daß ein Linkstyp des Elektrokardiogrammes ein negatives T nicht mit Sicherheit für eine

Myocardschädigung zu verwerten sei, da beim Linkstyp sehr oft eine Neigung zur entgegengesetzten Richtung von Anfangs- und Endschwankung vorhanden ist. Da gerade häufig besonders bei den mittelschweren und schweren Fällen der Diphtherie ein Linkstyp von mir festgestellt werden konnte, wäre für ein Fehlen eines negativen T bei sonst nachgewiesener Myocardschädigung damit noch keine Erklärung gegeben.

Faßt man nun sämtliche gefundenen Formen 1, 2, 3, also die mit einer negativen T-Zacke, zusammen und setzt sie in Beziehung mit sämtlichen der Formen 4 und 5, so ergibt sich für die verschiedenen Schweregrade in den einzelnen Krankheitswochen nachstehende Zusammenstellung.

Tabelle.

	1. Kr.W.	2. Kr.W.	3. Kr.W.	4. K.W.	folg. Kr.W.
Leichte Di.	28,4%	20,6%	34,6%	45,8%	27,7%
Mittlere Di.	43,4%	33,3%	27,6%	25,7%	32,1%
Schwere Di.	58,0%	67,3%	56,9%	38,1%	35,6%

Die negativen T-Zacken werden häufiger je schwerer das Krankheitsbild ist, jedenfalls gilt dies für die ersten beiden Krankheitswochen ohne Ausnahme. Zum Beispiel erreichen die negativen T-Zacken bei den schweren Di.-Fällen ihren höchsten Prozentsatz in der 2. Krankheitswoche mit 67,5%, um in den späteren Krankheitswochen schließlich auf 35,6% zu sinken. Dafür tritt dann die Form 4 und 5 wieder häufiger auf.

Aus den Untersuchungen läßt sich der Schluß ziehen, daß eine veränderte Nachschwankung im Elektrokardiogramm im Sinne der fünf Verlaufstypen wohl im Verlaufe von Mycardschäden bei der Diphtherie auftreten kann, aber nicht braucht. So läßt eine veränderte T-Zacke auch nicht einen zwingenden Schluß auf den Grad einer Herzmuskelbeteiligung zu, schließt sie andererseits aber auch nicht aus. Treten im Laufe der ersten 10 bis 15 Krankheitswochen in der Herzstromkurve veränderte T-Zacken auf, so sind die elektrischen Aktions-Stromabweichungen nur unter Anwendung peinlichster Kritik als Zeichen einer Herzmuskelaffektion zu werten. Jedenfalls spricht ein normal gestaltetes Zwischenstück mit positiver Endschwankung nicht sicher für ein gesundes und funktionstüchtiges Myocard.

Literaturverzeichnis.

1. Ashoff: Lehrbuch der Path. Anatomie, Bd. 2, S. 37.
2. Bau: Zeitschr. f. klin. Mediz., Bd. 125, H. 2.
3. Bjerlow: Med. Kl. 1930, S. 143.
4. Behr: Z. f. Kreislaufforschung 1934, S. 89—110.
5. Boden: Elektrokardiographie für die ärztliche Praxis.
6. Donnerstag: Path. Institut. Städt. Krh. Stettin (1933).
7. Frank: D. m. W. 1935, Nr. 26, S. 1025.
8. Grunke: Z. f. klin. Med. 1932, Bd. 120.
9. Gonczy: Z. f. exp. Med., Bd. 63, S. 125.
10. Hartl u. Richter: Deutsch. Arch. klin. Med., Bd. 175, S. 120.
11. Hörhold: Inaugural-Dissertation; Med. Kl. Halle (S) 1935.
12. Kiss: Jahrb. d. Kinderheilk. 143, S. 363 (1934).
13. Menzingen: Kl. Wochenschr. 1934, Nr. 3, S. 88.
14. Müller: Münch. med. Wchschr. 1935, S. 739.
15. Mönckeberg: Henke-Lubarsch 1924, Bd. 2, S. 413.
16. Leimdörfer: Med. Kl., Nr. 47, 1935, S. 1536.
17. Parade: Z. kl. Med., Bd. 113, 1930.
18. „ Med. Kl. 1936, Bd. 14, S. 441.
19. Quincke: Dtsch. Med. Wchschr. 1934, S. 595.
20. Schuppe: Jahrb. f. Kinderheilk. 1935, Bd. 145, H. 3.
21. Stanley: Lancet 1933, I, S. 413.
22. Siggard: Acta med. scand. (Stockh.) 1934, S. 253.
23. Weber: Die Elektrokardiographie.

Lebenslauf.

Am 5. Juli 1910 wurde ich, Oswald Horst Denecke, als Sohn des Rechtsanwaltes Oswald Denecke zu Leipzig geboren. Ich besuchte die Oberrealschule der Franckeschen Stiftungen zu Halle a. d. Saale, wo ich Ostern 1931 die Reifeprüfung bestand. Anschliessend studierte ich an der Universität Halle Medizin. Im S.S. 1932 studierte ich in Königsberg (Pr). Wieder nach Halle zurückgekehrt bestand ich im März 1934 die ärztliche Vorprüfung. Dann studierte ich im S.S. 1934 in Königsberg und ging dann wieder nach Halle zurück, wo ich am 8. Dezember 1936 das medizinische Staatsexamen mit „gut" bestand.

Seit dem 15. Dezember 1936 bin ich als Medizinalpraktikant am Thüringer Landeskrankenhaus Greiz tätig.